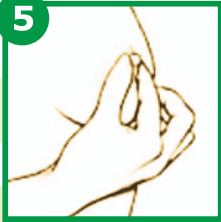

ПЯТЫЙ ЭТАП: ОБСЛЕДОВАНИЕ СОСКА

5



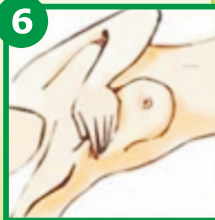
При осмотре сосков необходимо определить изменения их формы, цвета, не втянуты ли, не мокнут ли, нет ли изъязвлений или трещин.

Необходимо прощупать сосок и область под соском. В заключение нужно осторожно взять сосок большим и указательным пальцами и надавить на него, отмечая при этом наличие или отсутствие выделений, их характер.

ШЕСТОЙ ЭТАП: ОЩУПЫВАНИЕ В ПОЛОЖЕНИИ ЛЕЖА

Пальпацию проводят лежа на сравнительно твердой, плоской поверхности; можно подложить под лопатку, на стороне обследуемой железы, валик или жесткую подушку, руку завести за голову.

6



Последовательность осмотра как и в четвертом этапе.

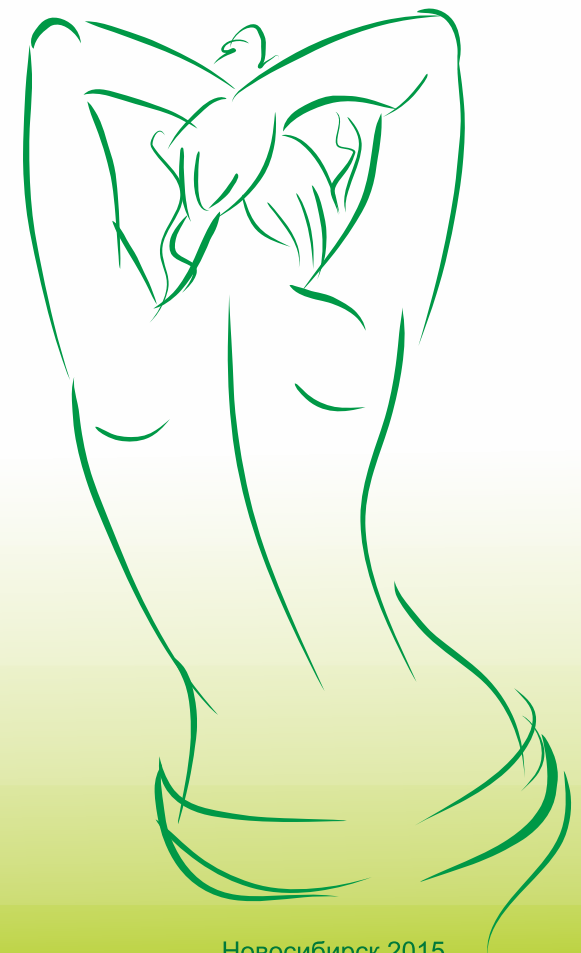Если вы полагаете, что с момента последнего осмотра произошли заметные изменения, необходимо незамедлительно обратиться к врачу.

Никогда не пытайтесь ставить себе диагноз, а тем более назначать лечение.

Не откладывайте на потом посещение врача, от этого может зависеть ваша жизнь.

Помните, что большинство обнаруженных в молочной железе изменений являются доброкачественными.

Самостоятельное ОБСЛЕДОВАНИЕ МОЛОЧНОЙ ЖЕЛЕЗЫ



Здоровье молочных желез – это то, о чем должна заботиться каждая женщина, независимо от того, имеются или нет тревожные симптомы.

Каждая женщина должна регулярно проходить осмотр у специалиста, а также периодически проводить самообследование молочных желез в домашних условиях.

Самообследование – самый простой и доступный способ своевременного выявления изменений в молочной железе.

Метод самообследования молочных желез предполагает соблюдение определенных условий: проводится ежемесячно на 6-12 день от начала менструации, а при наступлении менопаузы – в одно и то же число каждого календарного месяца; чаще – не нужно.

Постарайтесь успокоиться и расслабиться. Относитесь к этому как к обычной гигиенической процедуре.

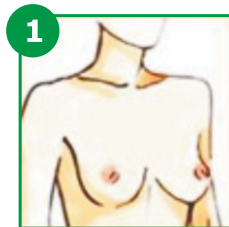
Разденьтесь до пояса. Встаньте перед зеркалом при хорошем освещении.

Обследование состоит из 6 этапов и при правильной их организации занимает совсем немного времени.

ПЕРВЫЙ ЭТАП: ОСМОТР БЕЛЯ

Незначительные выделения из соска могут оставлять следы на бюстгальтере. Любые выделения из соска – повод для обращения к врачу!

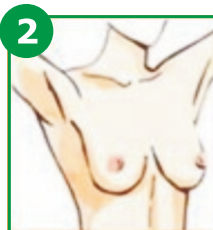
ВТОРОЙ ЭТАП: ОБЩИЙ ВИД ЖЕЛЕЗ



Встаньте перед зеркалом. Свободно опустите руки. Внимательно осмотрите обе груди. Обратите внимание на величину (одна грудь изначально может быть больше

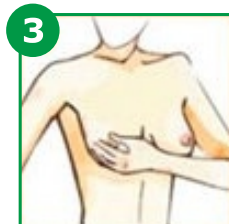другой – это норма), форму, контуры, симметричность обеих желез, расположены ли железы и соски на одном уровне.

Поднимите руки за голову и осмотрите по очереди молочные железы, обращая внимание на смещение их кверху, в стороны или книзу; изменение их формы с образованием возвышения, западания, втягивания кожи или соска; появление каплей жидкости из соска при этих действиях.



ТРЕТИЙ ЭТАП: СОСТОЯНИЕ КОЖИ

Обратите внимание на изменения цвета кожи, наличие покраснения всей ее поверхности или отдельных участков, опрелости, сыпи, изменений в виде "лимонной корки". Отмечаются ли набухания, ямочки, бугорки, втянутости, язвочки на поверхности кожи.



Брать ткань молочной железы в складку между пальцами не следует, так как из-за ее дольчатого строения может создаться ошибочное впечатление наличия опухолевого уплотнения.

ЧЕТВЕРТЫЙ ЭТАП: ОЩУПЫВАНИЕ МОЛОЧНЫХ ЖЕЛЕЗ В ПОЛОЖЕНИИ СТОЯ

Этап очень удобно проводить во время приема душа или ванны, намыленными пальцами рук. Если обследование проводится в комнате, рекомендуется использовать крем или лосьон. Левая молочная железа пальпируется подушечками четырех сомкнутых пальцев правой руки (не кончиками пальцев), а правая - левой рукой. Начните ощупывание круговыми проникающими движениями. При больших размерах молочной железы ее надо поддерживать противоположной рукой. Сначала проводится так называемое поверхностное прощупывание, при этом подушечки пальцев не проникают в толщу молочной железы. Это дает возможность выявить небольшие неглубокие образования, расположенные непосредственно под кожей. После этого проводится глубокое ощупывание, когда подушечки пальцев последовательно постепенно достигают ребер.

