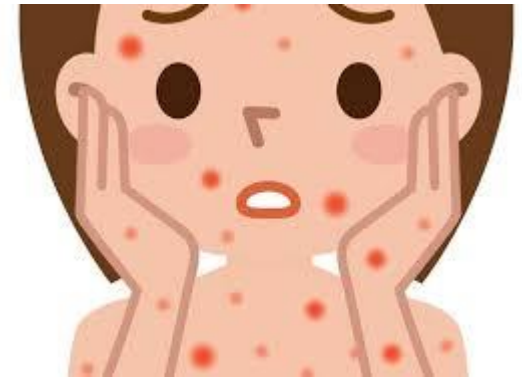

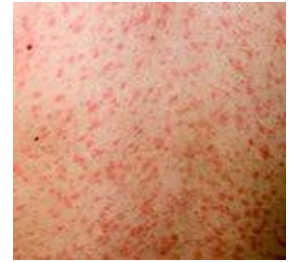# Вопросы диагностики и эпидемиологических мероприятий при высыпных инфекциях у детей



профессор кафедры инфекционных  
болезней НГМУ Куимова Ирина  
Валентиновна

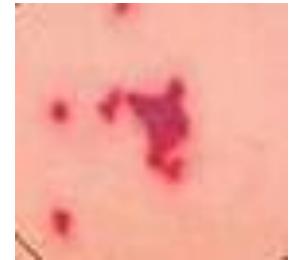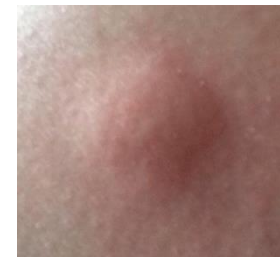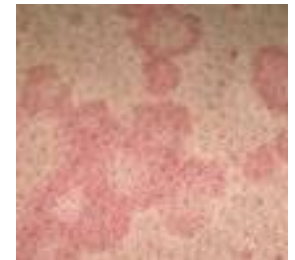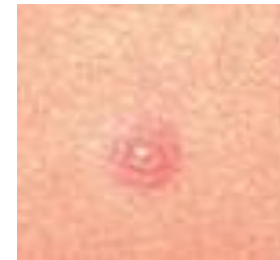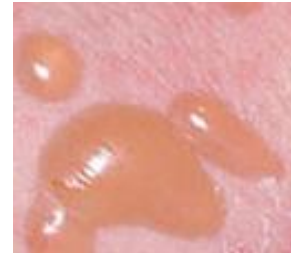- **Сыпь** — патологические элементы на коже и слизистых оболочках, отличающиеся от нормальной кожи (слизистой оболочки) цветом, текстурой, внешним видом.
- **Сыпь** может состоять из первичных элементов, которые возникают непосредственно на здоровой коже (слизистой оболочке), и из вторичных, появляющихся на месте первичных.
- **Различные сочетания первичных и вторичных элементов обуславливают специфическую картину сыпей** при различных заболеваниях.

# Элементы сыпи:



## Первичные:

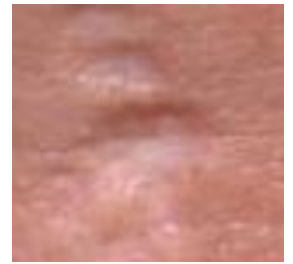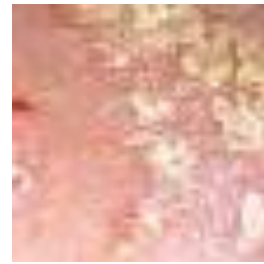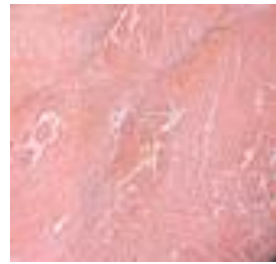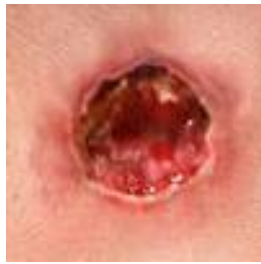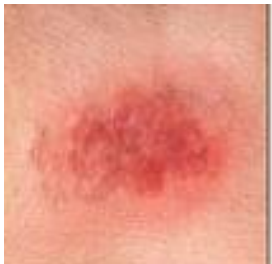- Мелкоточечная сыпь (до 1 мм)
- Розеола (2-5 мм)
- Пятно (5-20 мм)
- Эритема (>20 мм)
- Папула
- Волдырь (уртика)
- Везикула (пузырек) (1,5-5 мм)
- Булла (пузырь) (>5мм)
- Геморрагии (петехии,экхимозы)
- Бугорок (3-20 мм)
- Узел (1-5 см)



# Элементы сыпи:

## Вторичные:

- Эрозии (erosio)
- Язва (ulcus)
- Дисхромия кожи (dischromia cutis)
- Чешуйки (мелкопластинчатое и крупнопластинчатое шелушение) (squama)
- Корка (crusta)
- Рубец (cicatrix)



# Причины:

## Инфекционные

системные

локальные

- корь
  - краснуха
  - скарлатина
  - ветряная оспа
  - псевдотуберкулез
  - менингококковая инфекция
  - инфекционный мононуклеоз
- и другие

Бактериальные и  
грибковые  
заболевания кожи

## Неинфекционные

кожные болезни

аллергия

гематологические заболевания

онкология

укусы насекомых

эндокринные заболевания

аутоиммунные заболевания

и другие

# Дифференциально-диагностические особенности заболеваний, протекающих с синдромом экзантемы инфекционной природы

- наличие общеинфекционного синдрома, нередко с лихорадочной реакцией
- катаральные изменения на входных воротах инфекции
- лимфаденопатия
- цикличность в течение заболевания (продром, разгар, период угасания сыпи и т.д.)
- эпидемиологический анамнез
- изменения в гемограмме «инфекционного характера»

## Классификация инфекционных заболеваний по частоте встречаемости синдрома экзантемы

- заболевания, при которых сыпь является обязательным компонентом (ветряная оспа, корь)
- заболевания при которых сыпь чаще встречается, чем нет-50-70% (краснуха, тифо-паратифозные заболевания, псевдотуберкулез)
- заболевания при которых сыпь чаще отсутствует (вирусный гепатит В, инфекционный мононуклеоз, грипп)

# Оценка синдрома экзантемы

- Наличие сыпи (есть или нет)
- Морфологический состав сыпи
- Количество элементов (единичные, множественные)
- Равномерность распространения
- Фон кожи
- Влажность, температура кожи
- Шероховатость кожи
- Время появления сыпи по отношению к заболеванию

## 1 - 2 й день:

герпетическая инфекция  
краснуха  
менингококкемия  
ветряная оспа  
псевдотуберкулез  
скарлатина  
энтеровирусная инфекция  
инфекционная эритема Чамера  
эритема узловатая

## 3 - 5 й день:

сыпной тиф  
геморрагические лихорадки  
корь  
эритема Розенберга

## >6 дней:

лептоспироз  
инф.моноклеоз  
брюшной тиф  
паратифы  
сальмонеллез

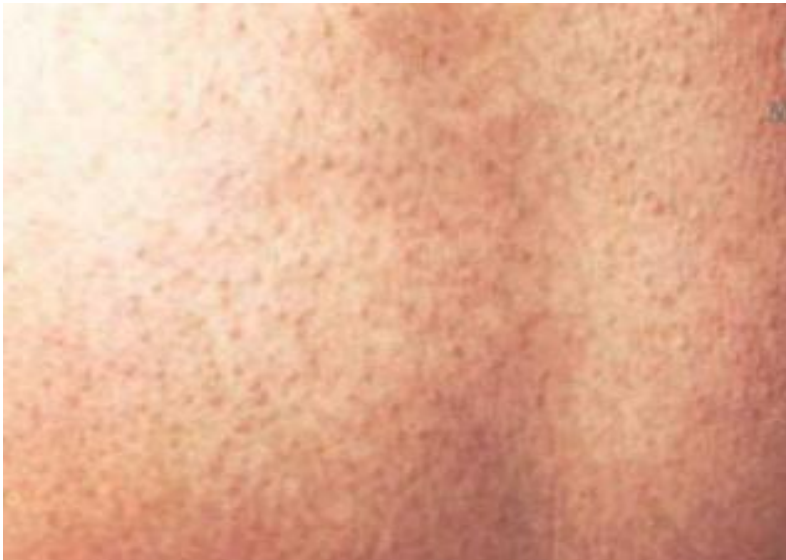- Одновременность появления сыпи
- Субъективные ощущения пациента



# Мелкоточечная сыпь

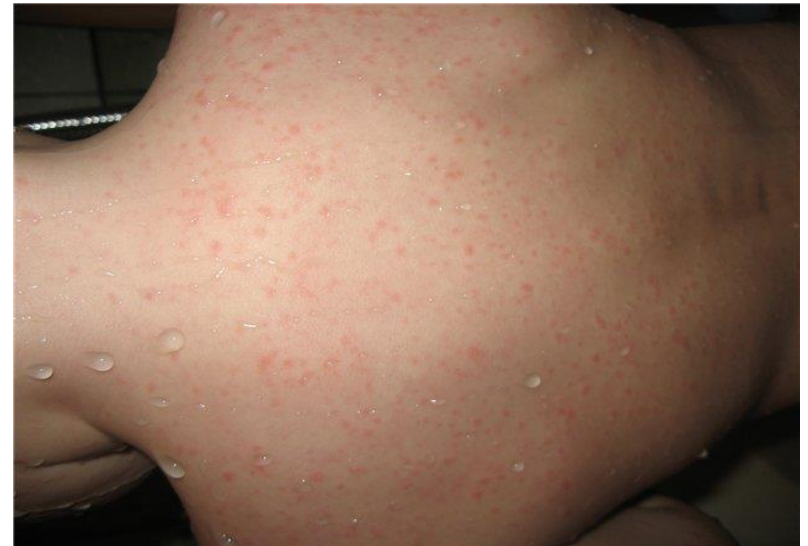## Инфекционные:

- Скарлатина
- Стафилококковая инфекция
- Псевдотуберкулез



## Неинфекционные:

- Медикаментозный дерматит
- Пищевая аллергия



# Скарлатина

инкубационный период 2-7 дней

- Основные диагностические признаки:

- 1. Острое начало:

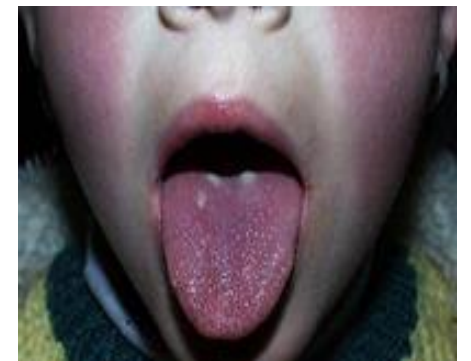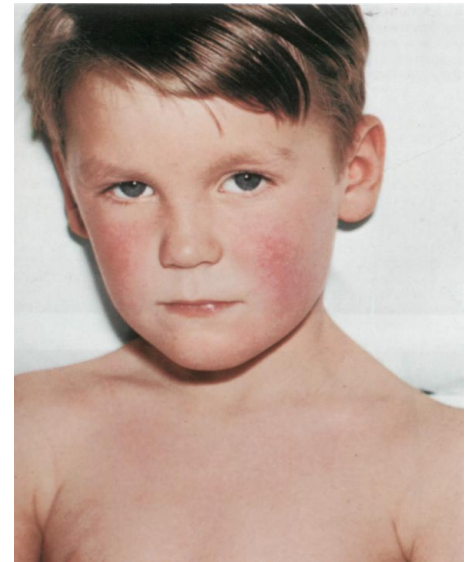- фебрильная лихорадка
- головная боль
- рвота

- 2. Ангина

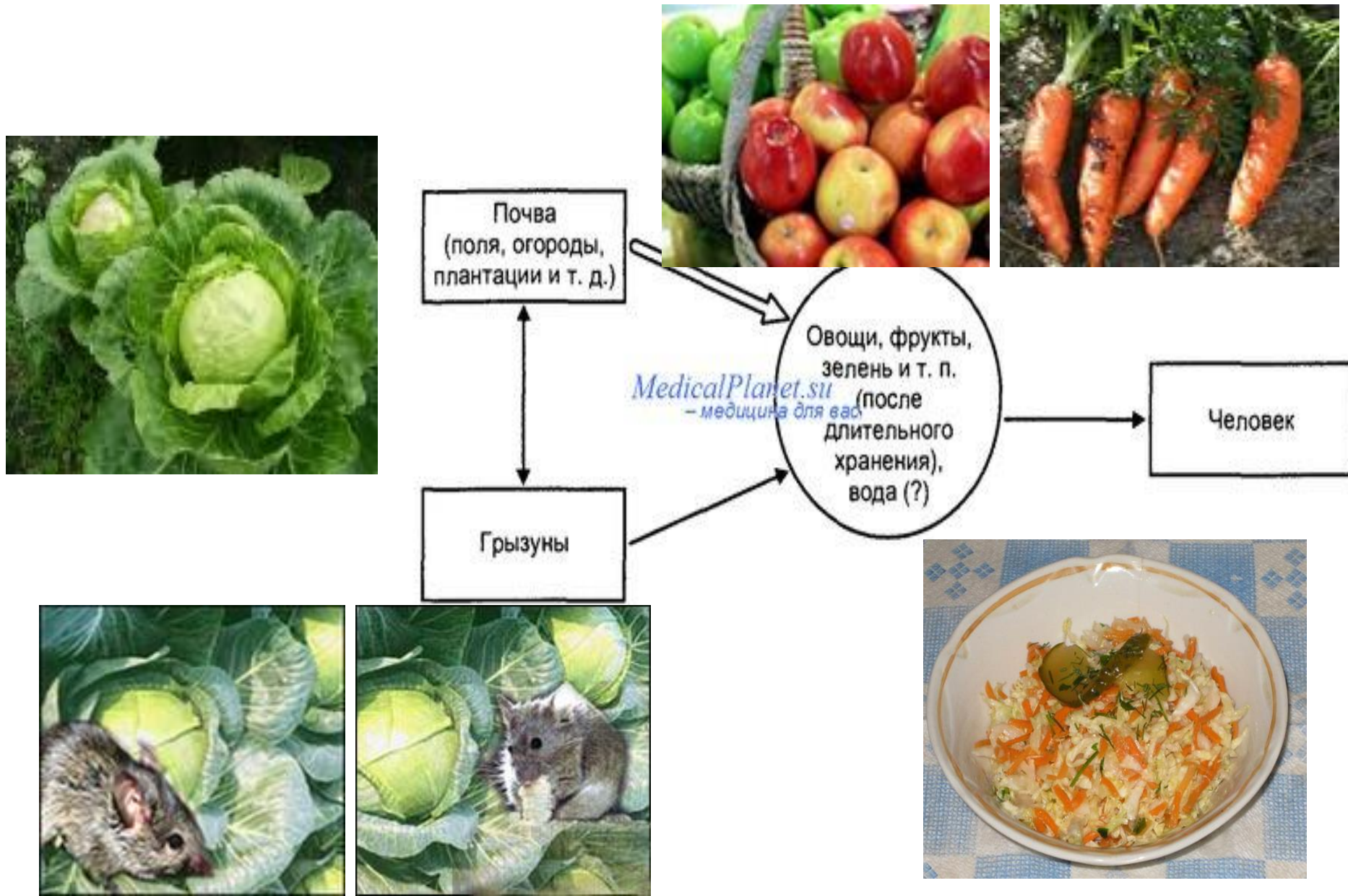
- 3. Регионарный лимфаденит

- 4. Сыпь:

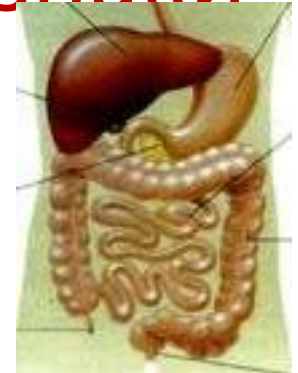
- ранняя
- мелкоточечная
- гиперемизированный фон
- сухость
- характерная локализация
- сохраняется от 3х до 7 дней
- шелушение



# Заражение возбудителем псевдотуберкулеза



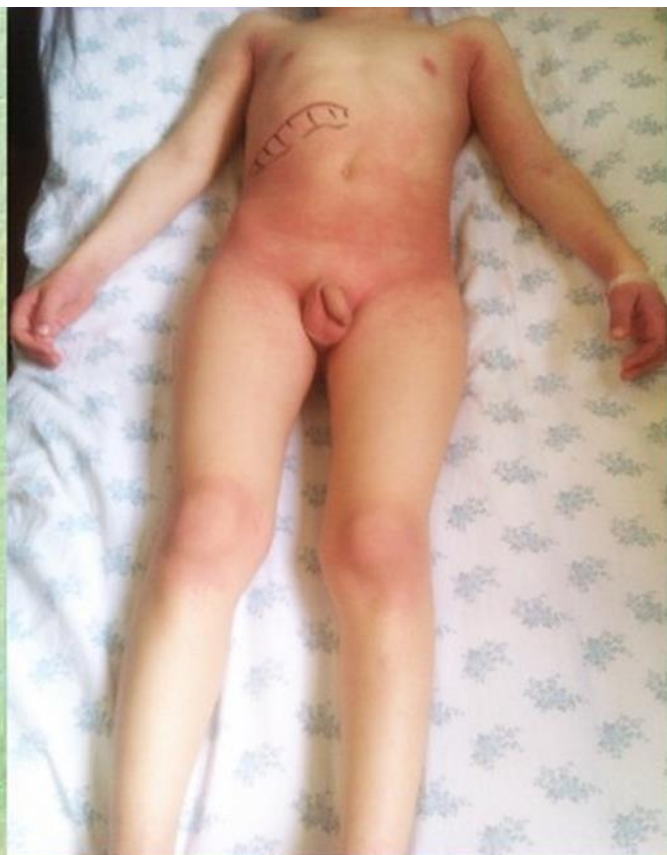# Опорно-диагностические признаки



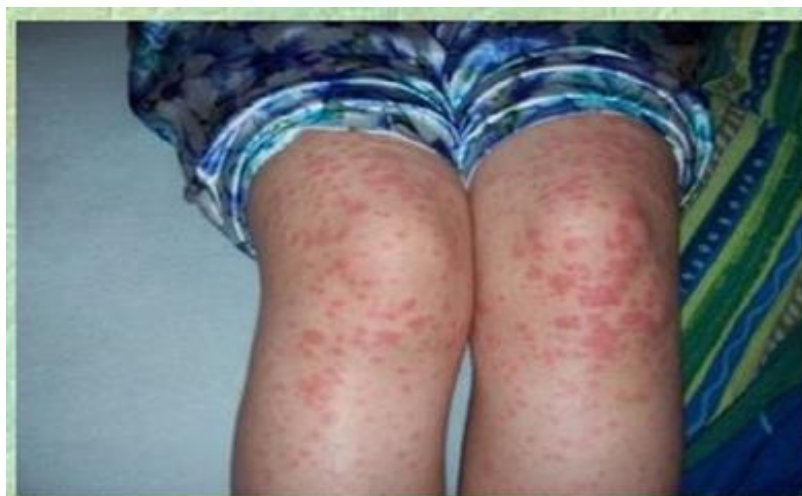- Интоксикация
- Абдоминальный синдром
- Умеренные воспалительные изменения в ротоглотке
- Сыпь (вокруг суставов, «перчатки», «очки», «капюшон», «перчатки», «носки»)
- Генерализованная лимфаденопатия



# Псевдотуберкулез кожный с-м

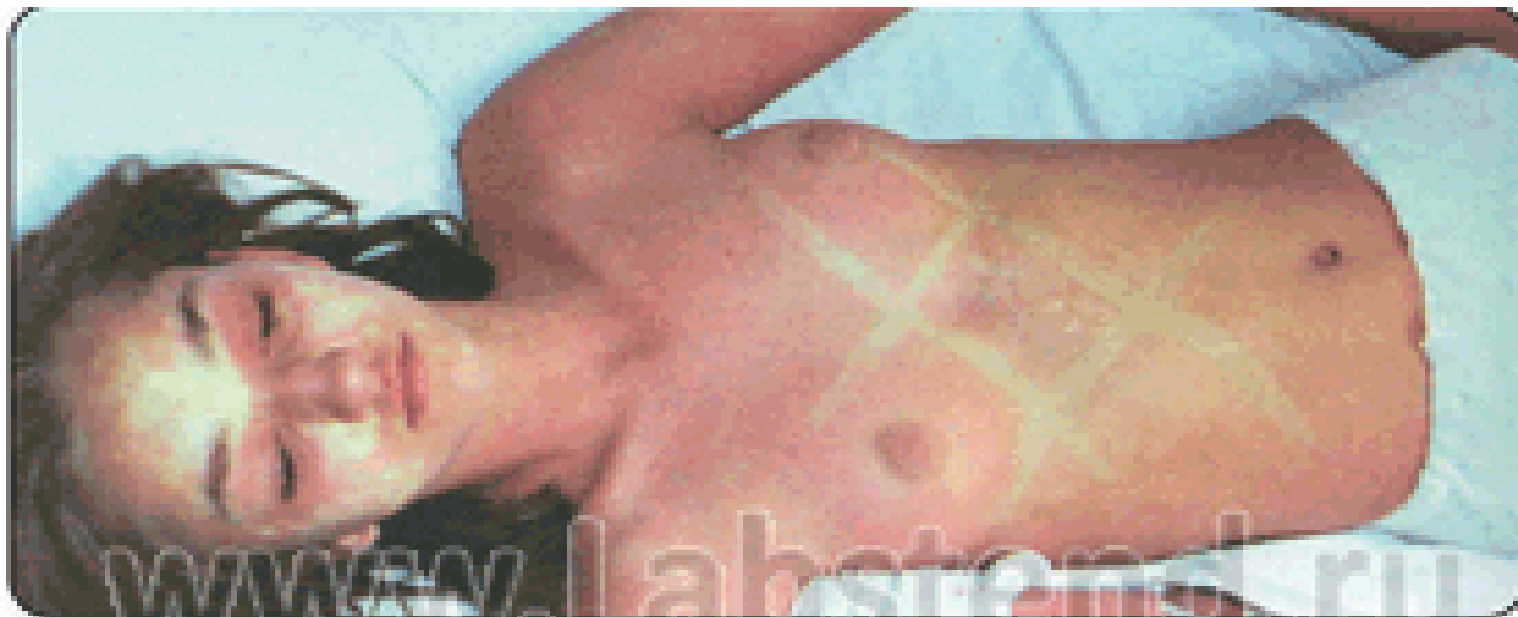

**Локализация сыпи в складках, вокруг суставов, с-м «перчаток», гепатомегалия**

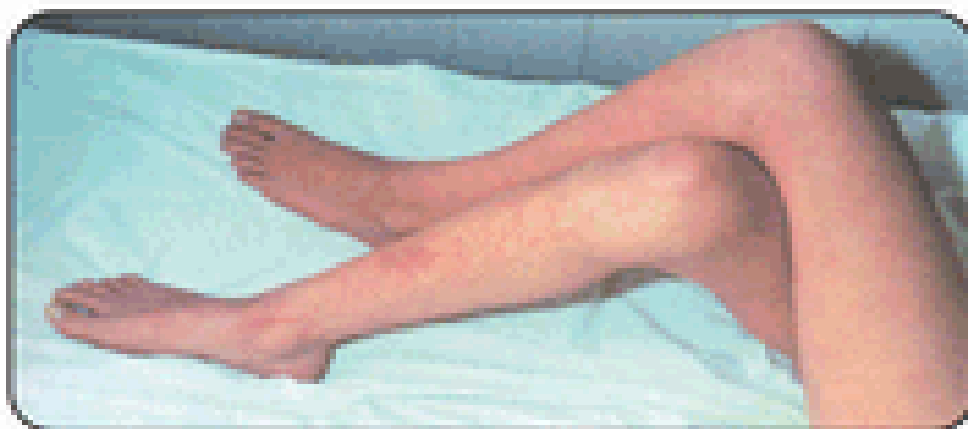

**Пятнисто-папулезная сыпь вокруг суставов**

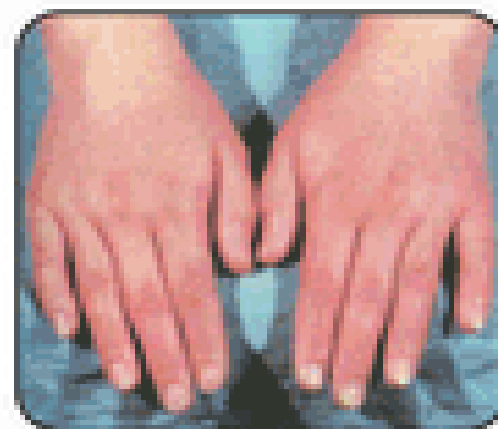
# Псевдотуберкулез кожный с-м



Симптом "кашкетона".  
Мелкоточечная сыпь на груди и животе. Белый дермографизм



Мелкоточечная пятнисто-папулезная сыпь. Симптом "носков"



Симптом "перчаток"

# Профилактика

- Больной псевдотуберкулезом не опасен для окружающих
- Госпитализации подлежат больные со средними и тяжелыми формами

# Стафилококковая инфекция со скарлатиноподобным синдромом

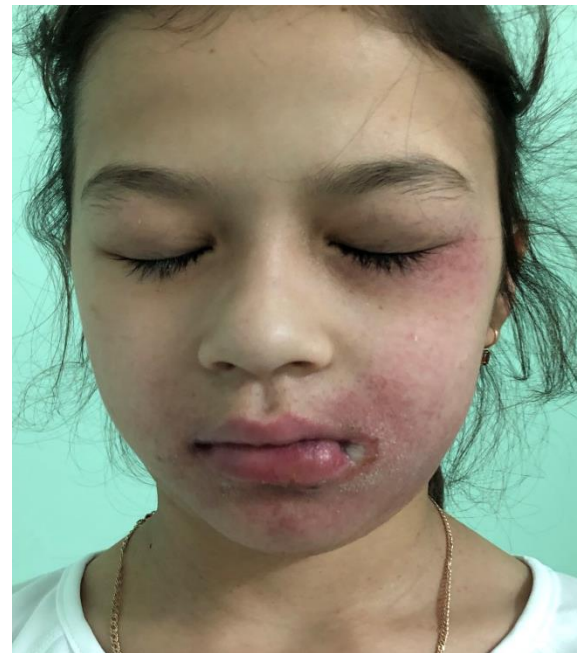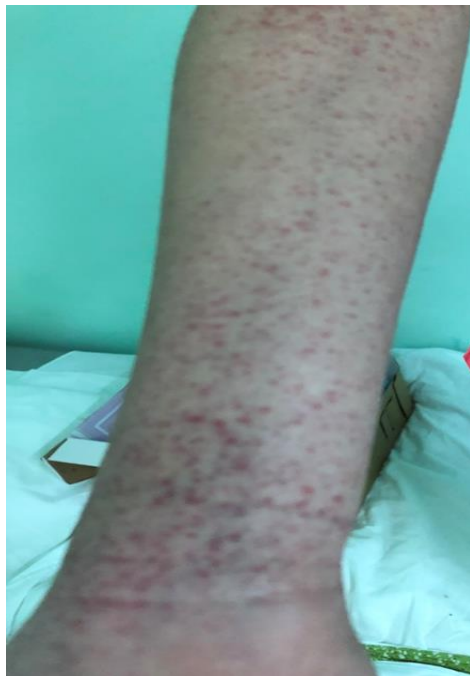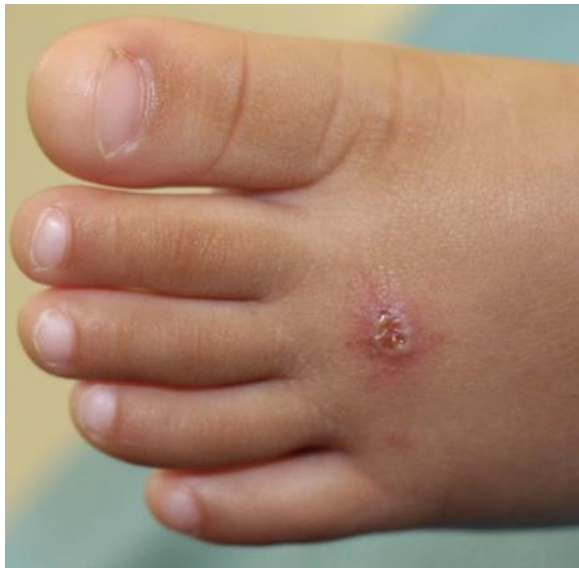1. Наличие первичного септического очага (инфицированная рана, панариций, флегмона ит.д.)
2. Сыпь появляется на 3-4 день, менее обильная, менее яркая
3. Менее выраженная интоксикация
4. Ангина может отсутствовать



# Стафилококковый скарлатиноподобный синдром

- Общий фон кожи в местах скопления сыпи слабо гиперемизированный или даже бледный. Типичен белый дермографизм
- Нет бледного носогубного треугольника, типичных для скарлатины изменений зева
- Нет, характерной для скарлатины насыщенности сыпи по ходу кожных складок
- Воспалительные изменения на месте входных ворот инфекции
- Клинический диагноз может быть подтвержден высевом патогенного стафилококка из слизи зева, носа, дыхательных путей, а также из других мест поражения ( при экстрабуккальном проникновении инфекции).
- В динамике болезни с помощью РА определяется нарастание титра специфических противостафилококковых антител.

# Стафилококковая инфекция со скарлатиноподобным синдромом



# Розеолезная сыпь

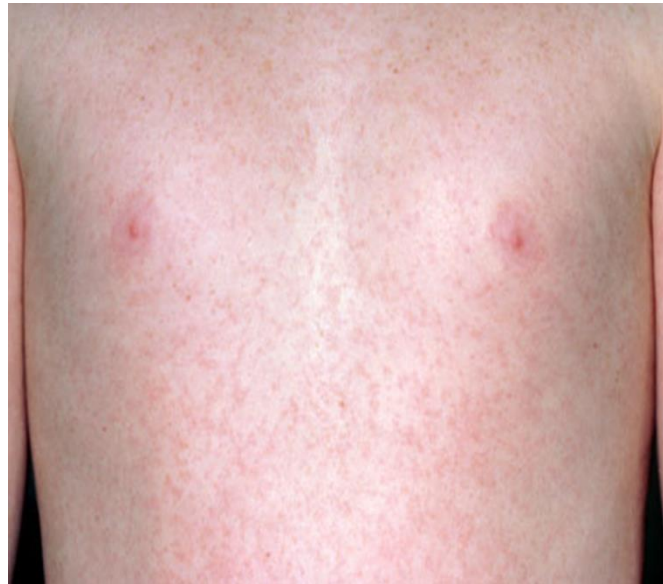## Инфекционные болезни

- Брюшной тиф
- Паратифы А и В
- Сыпной тиф
- Болезнь Брилла
- Сальмонеллезы
- Псевдотуберкулез
- Лептоспироз

## Неинфекционные болезни

Сифилис вторичный

Укусы насекомых



# Пятнистая сыпь

## Инфекционные болезни

- Корь
- Краснуха
- Инфекционная эритема Розинберга
- Инфекционный мононуклеоз
- Лептоспироз
- Энтеровирусная инфекция
- Гельминтозы

## Неинфекционные болезни

пищевая аллергия  
Розовый лишай  
Болезнь Кавасаки  
Covid 19

# Заболеваемость по кори в Новосибирской области

**В 2020-2021 гг. на фоне Covid 19 –значительное снижение заболеваемости**

2019 г.

**Две локальные вспышки:**

- Лица цыганской национальности (54 случая)
- Христиане-баптисты (82 случая - 71 ребенок и 11 взрослых). Все были не привиты по религиозным мотивам.

**Единичные завозные случаи** (Болгария, Индия, Тайланд, Бангладеш, Грузия, Вьетнам)

2022-23 г.

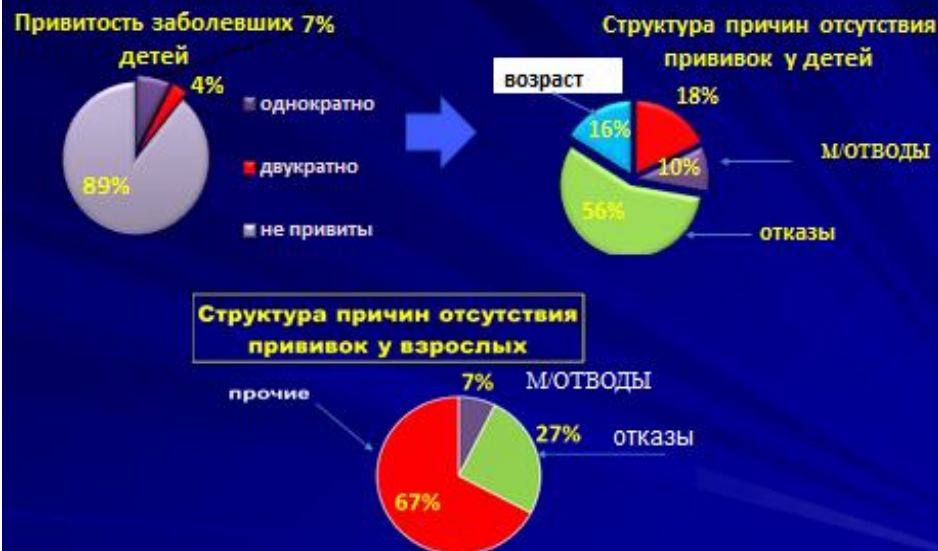**6 локальных вспышек и единичные случаи.  
На май 2023 г.- около 500 случаев кори**

# Причина роста заболеваемости по кори



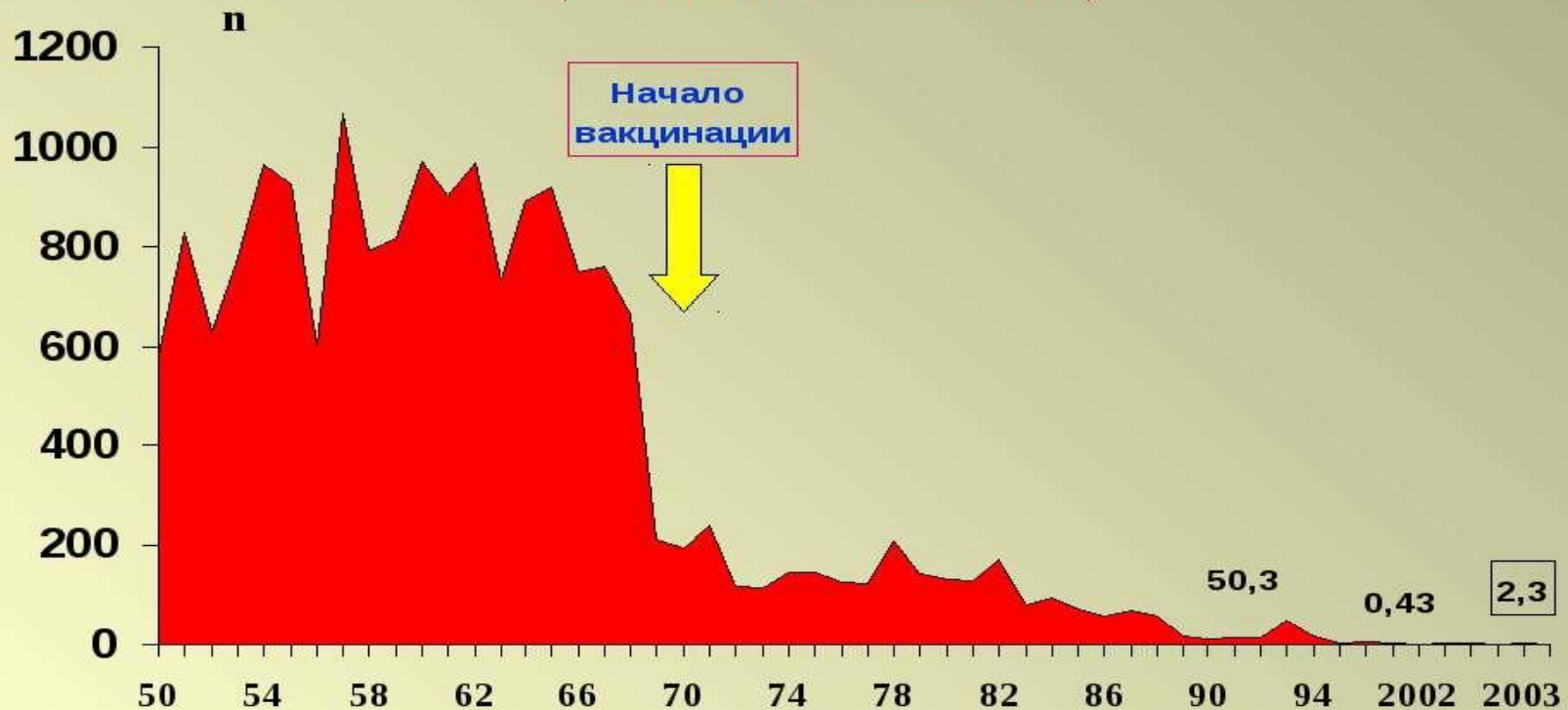
Беспрецедентное количество отказов от вакцинации и «прочих причин», низкая эффективность пропаганды вакцинопрофилактики среди населения - формирование многочисленной «не иммунной» прослойки

■ *Статья, теперь уже бывшего английского врача Эндрю Дж. Уэйкфилда, опубликованная во всемирно известном научном медицинском журнале *The Lancet* в 1998 году*



«Иметь собственное мнение, отличное от общепринятого, — обычное в науке дело. Она, собственно, таким путем и развивается. Плохо, когда это мнение не подтверждено исследованиями, еще хуже, когда исследования фальсифицированы, и совсем плохо, когда выводы из таких «исследований» попадают в фокус интересов всего общества». *Сергей Нетёсов, член-корреспондент РАН*

# Заболееваемость корью в СССР-России в 1950 – 2003 гг. (на 100 тыс. населения)



**XX век, 1965-1967 годы начало массовой иммунизации против кори в США, Англии, Франции, СССР**



# Корь

инкубационный период 7-17 дней

Основные диагностические признаки:

## 1. Острое начало

- интоксикация
- катаральный синдром (конъюнктивит, ринит, ларингит)
- «пестрые» слизистые

## 2. Цикличность

- ## 3. Характерная сыпь (появление на 4-5 день этапно)



## Особенности катарального периода кори (4-5 дней):

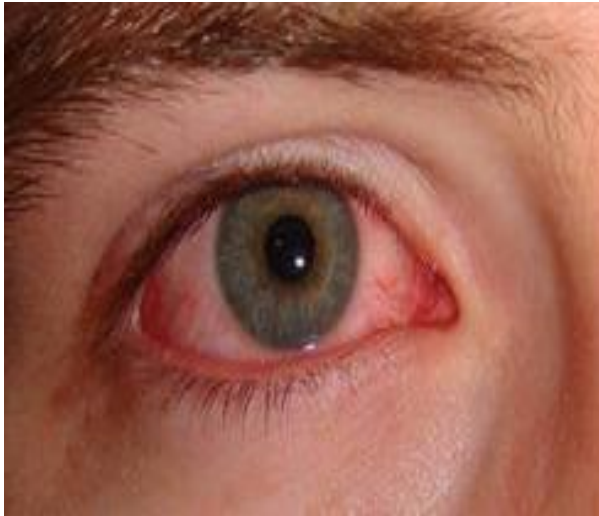- Выраженность интоксикационного синдрома с быстрым подъемом лихорадки до фебрильных цифр

## Симптом «натянутого одеяла»

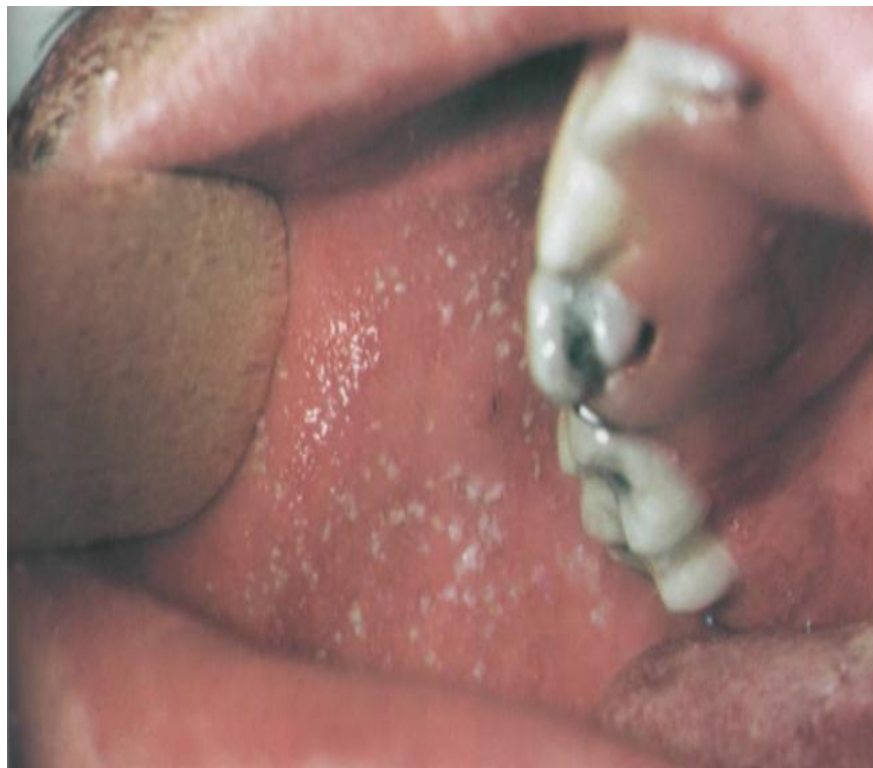

## Особенности катарального периода кори (4-5 дней):

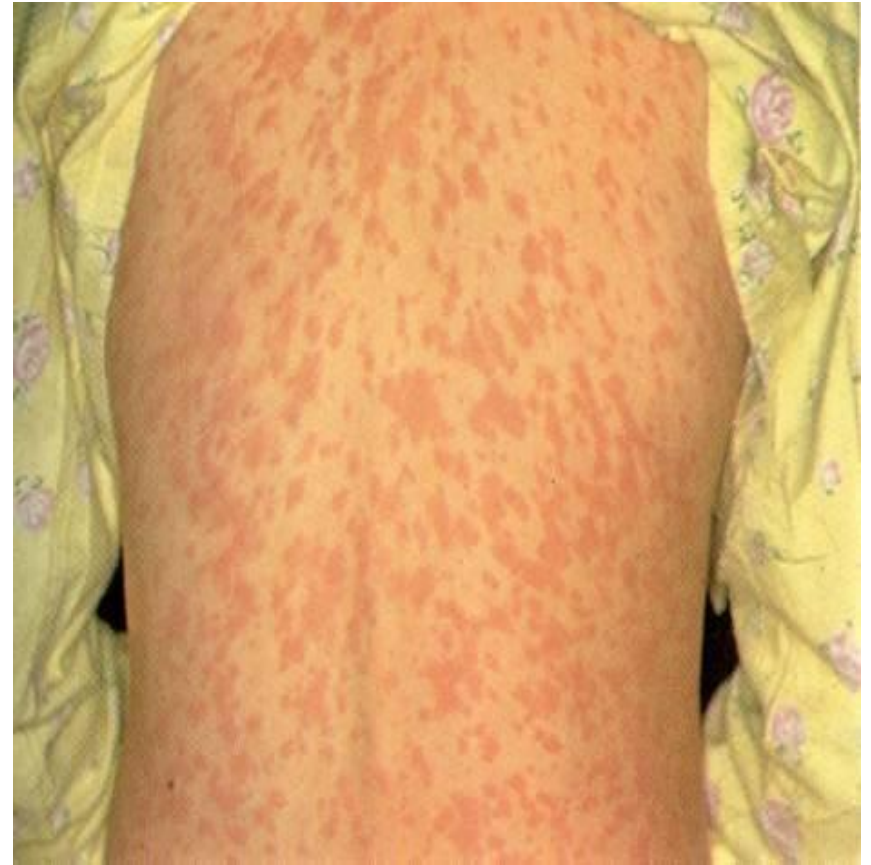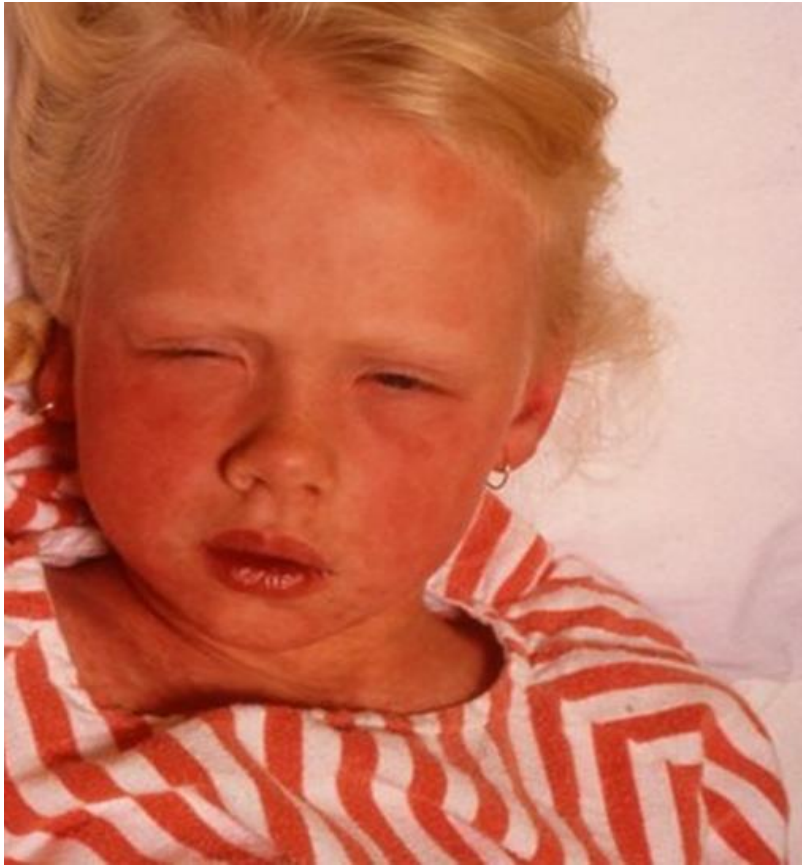- **Постоянство катаральной триады Стимсона (1928 г ) : конъюнктивит, ринит, ларингит через 12 часов после подъема  $t^{\circ}$**
- **Наличие диспепсических проявлений**



# Пятна Бельского-Филатова - Коплика



# Корь

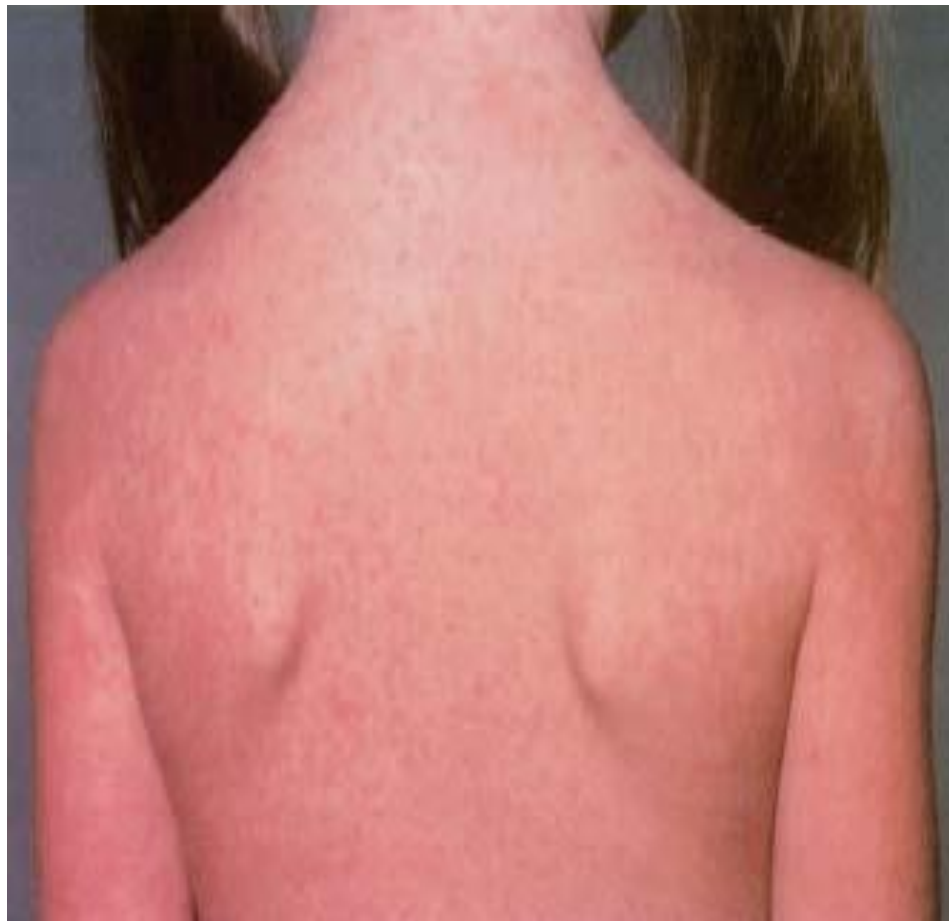

# Краснуха инкубационный период 18-23 дня

## Основные диагностические признаки:

- Интоксикация
- Умеренный катаральный синдром
- Увеличение заднешейных и затылочных лимфатических узлов
- Сыпь (раннее появление, характерная локализация, сохраняется 3-4 дня)
- Возможен суставной синдром

# Краснуха



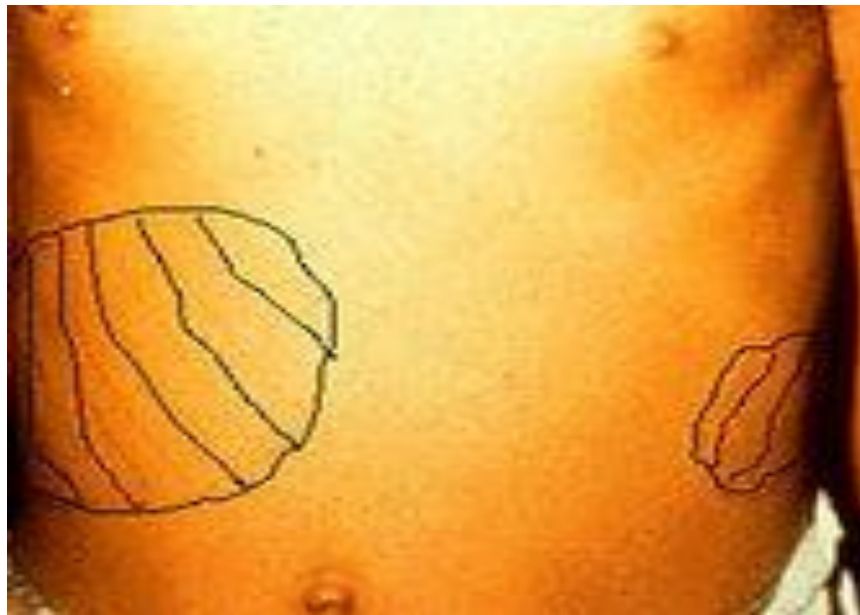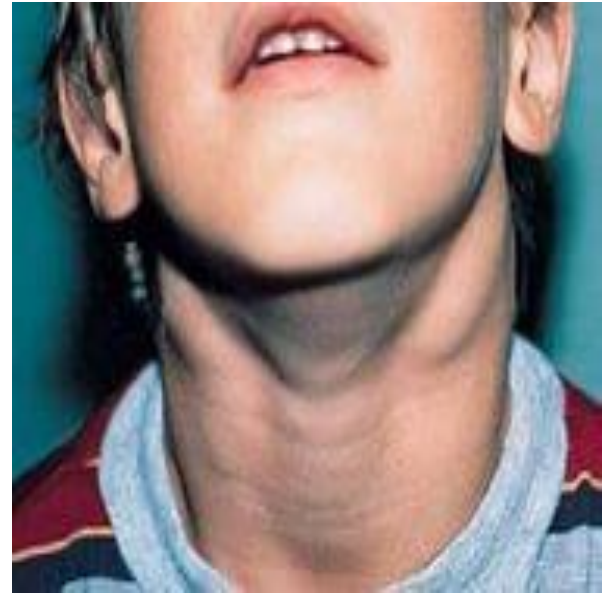
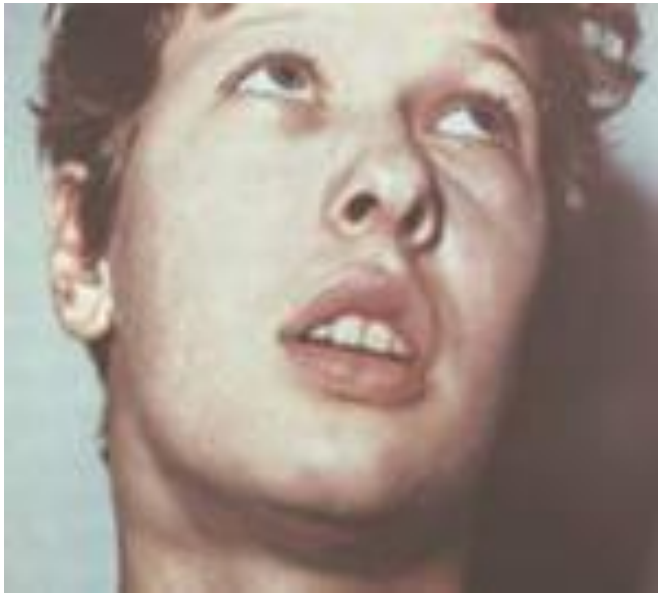# Инфекционный мононуклеоз

## Основные диагностические признаки:

- Подострый интоксикационный синдром
- Генерализованная лимфаденопатия
- О. тонзиллит
- Характерная гемограмма (лейкоцитоз, лимфоцитоз, атипичные мононуклеары)
- **Кожный синдром** – конец 1-ой – 2-ая неделя заболевания

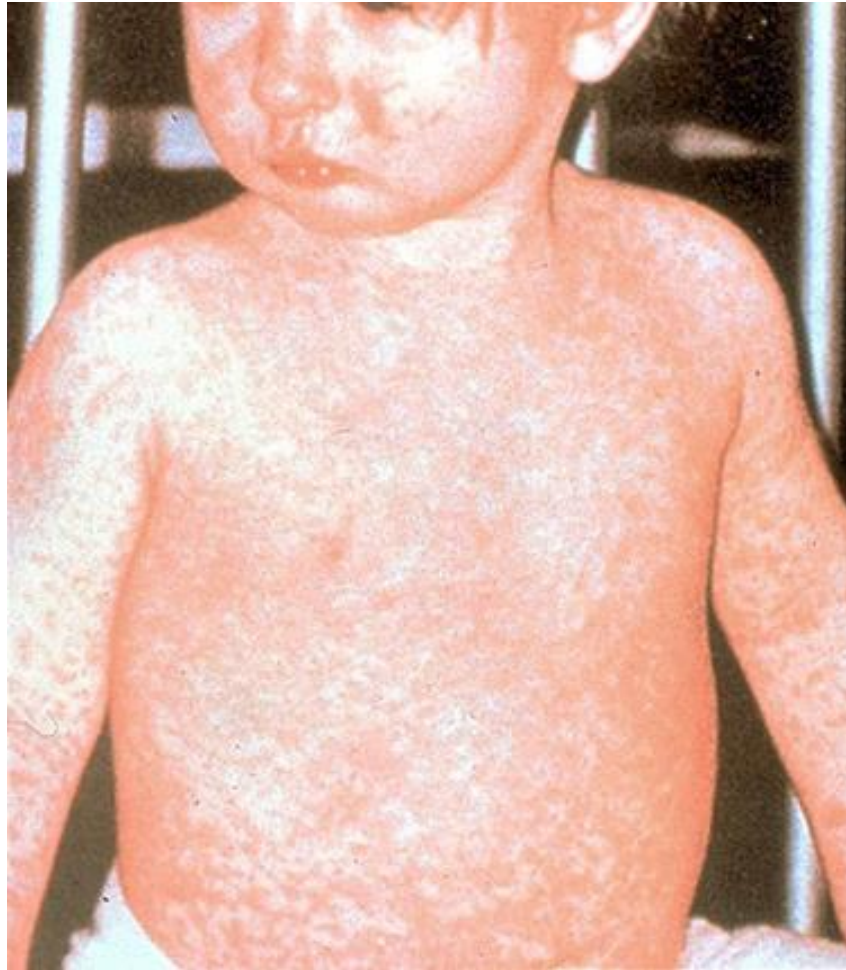


# Инфекционный мононуклеоз



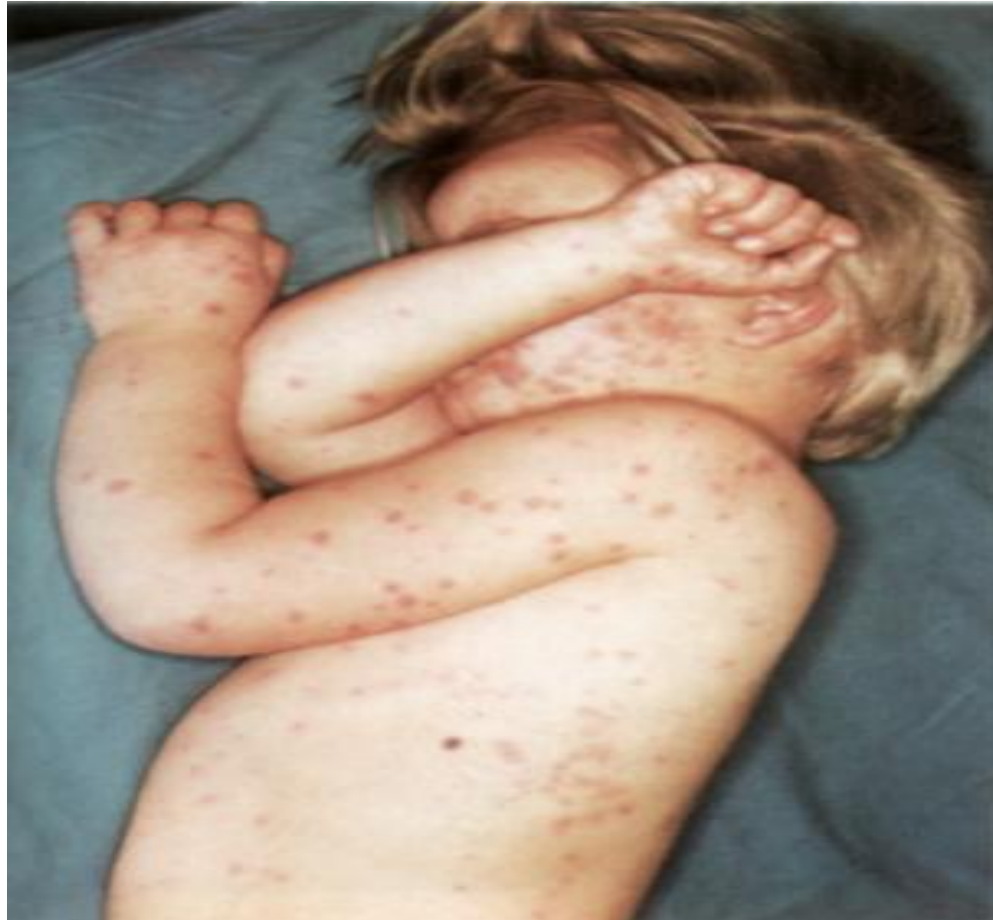

# Инфекционный мононуклеоз



# Энтеровирусная инфекция (бостонская экзантема)

вызванная вирусами Коксаки



# Опорно-диагностические признаки энтеровирусной инфекции

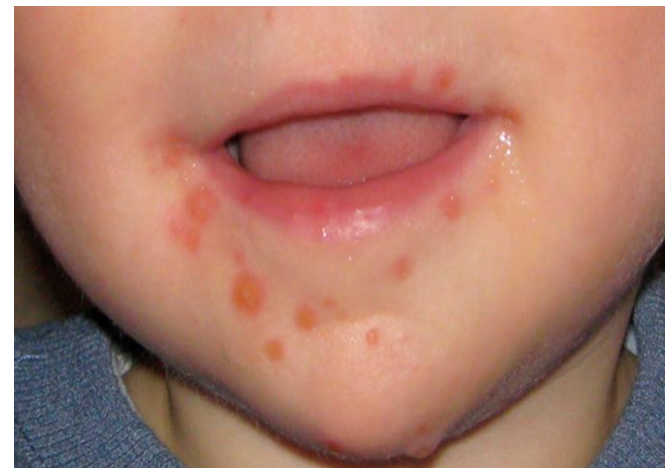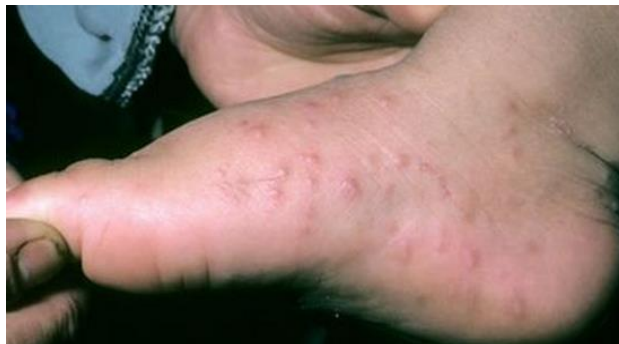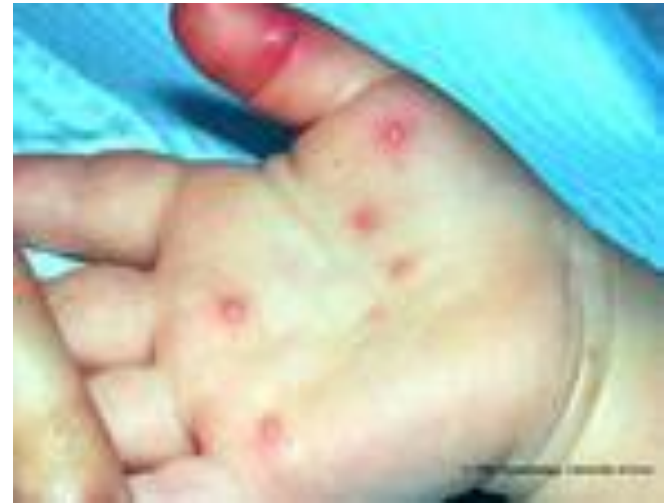- Острое начало с  $t^{\circ}39$  и  $\uparrow$
- Макулезная (краснухоподобная сыпь) размеры 6- 10 мм
- Чаще не сливается
- На 2-3 день, сохраняется 3-4 дня
- Чаще туловище
- При выраженной экзантеме – слияние, м.б пигментация и шелушение
- Одномоментно
- Слизистые интактны

# Ящуроподобный синдром

(Hand – Fuss – Mand Krankheit или HFМК)

**Вариант энтеровирусной экзантемы с поражением кожи кистей рук и стоп, слизистой оболочки полости рта.**

- Умеренная интоксикация
- Лихорадка
- Одновременное появление везикул дм 1-3 мм, окруженных венчиком гиперемии с последующим образованием эрозий



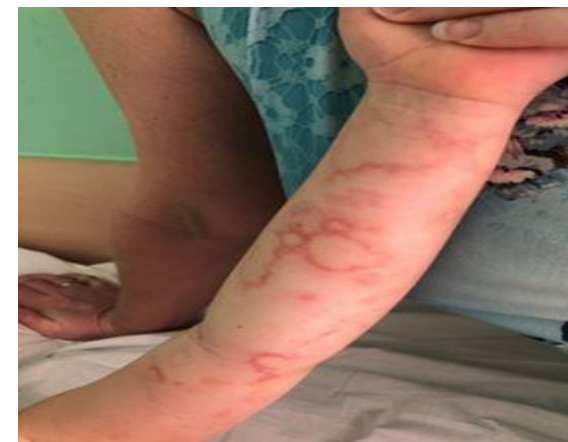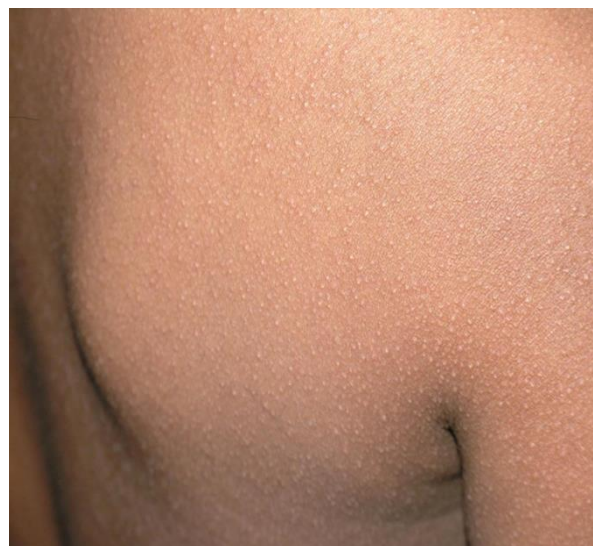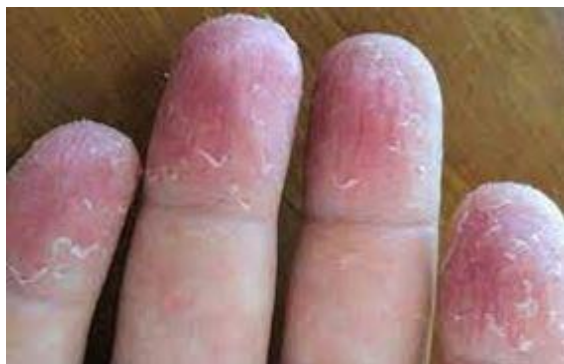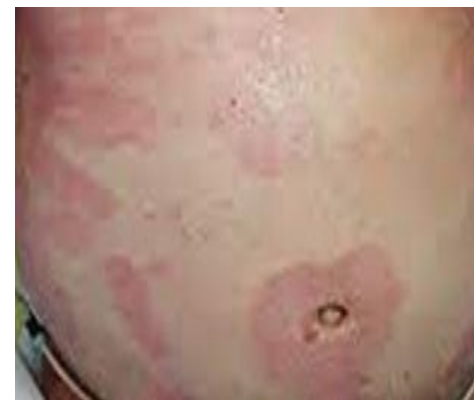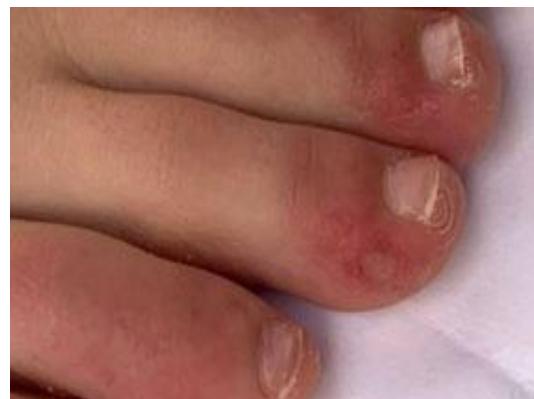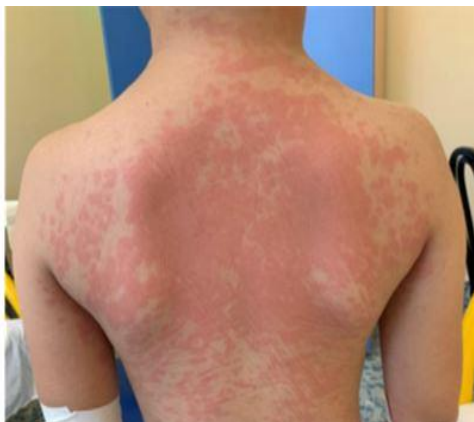# Новая коронавирусная инфекция

## Кожный синдром

- **Ангииты. Акровакулиты.** Сыпь на конечностях, схожая с обморожением
- **Папуло-сквамозные сыпи и розовый лишай** (отсутствие материнской бляшки)
- **Кореподобные сыпи и инфекционные эритемы**
- **Папуло-везикулезные высыпания** (по типу милиарии или эккринной потницы)
- **Токсикодермия**
- **Крапивница**
- **Артифициальные поражения** (графические изменения тканей лица)



# Новая коронавирусная инфекция



# Постковидный синдром у детей

На фоне «относительного» благополучия в педиатрической практике появились серьезные проблемы. У детей стали регистрироваться формы отсроченного полиорганного поражения воспалительного генеза – так называемые мультисистемные COVID-19 ассоциированные воспалительные синдромы / Multisystem inflammatory syndrome in children (MIS-C)

# Клинические проявления MIS-C у детей :

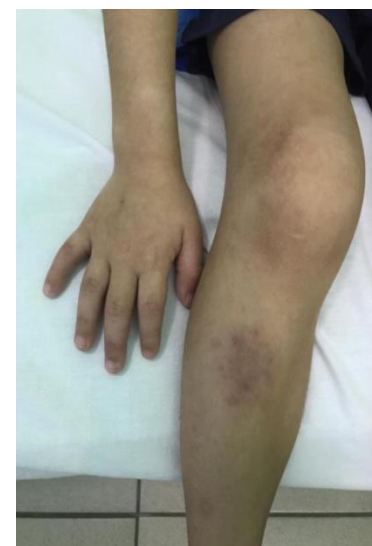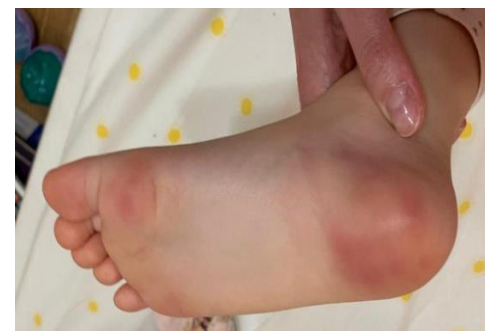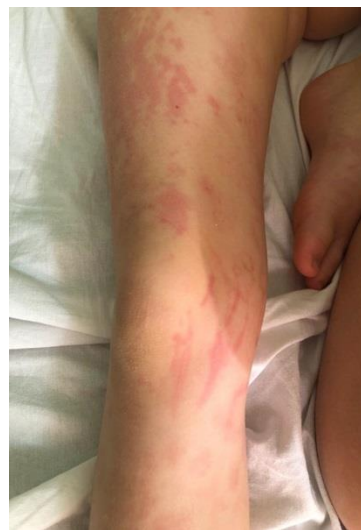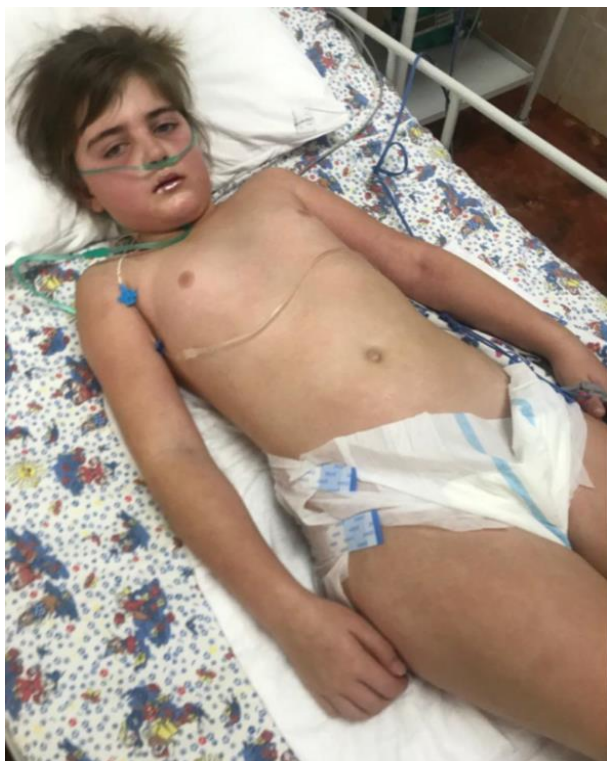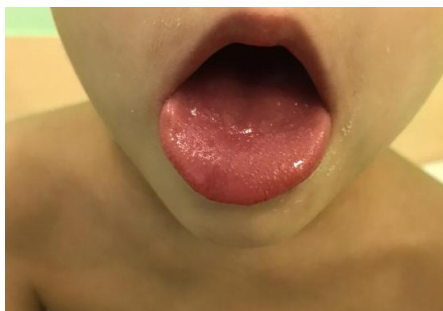- *Выраженный интоксикационный синдром*
- *Стойкая лихорадка, обычно пиритического уровня*
- *Поражение кожи и слизистых*
- *Абдоминально-болевой*
- *Гастро-интестинальный*
- *Миалгический*
- *Суставной*
- *Менингеальный*

В основе развития подобных синдромов вероятно лежит проявление генерализованного васкулита

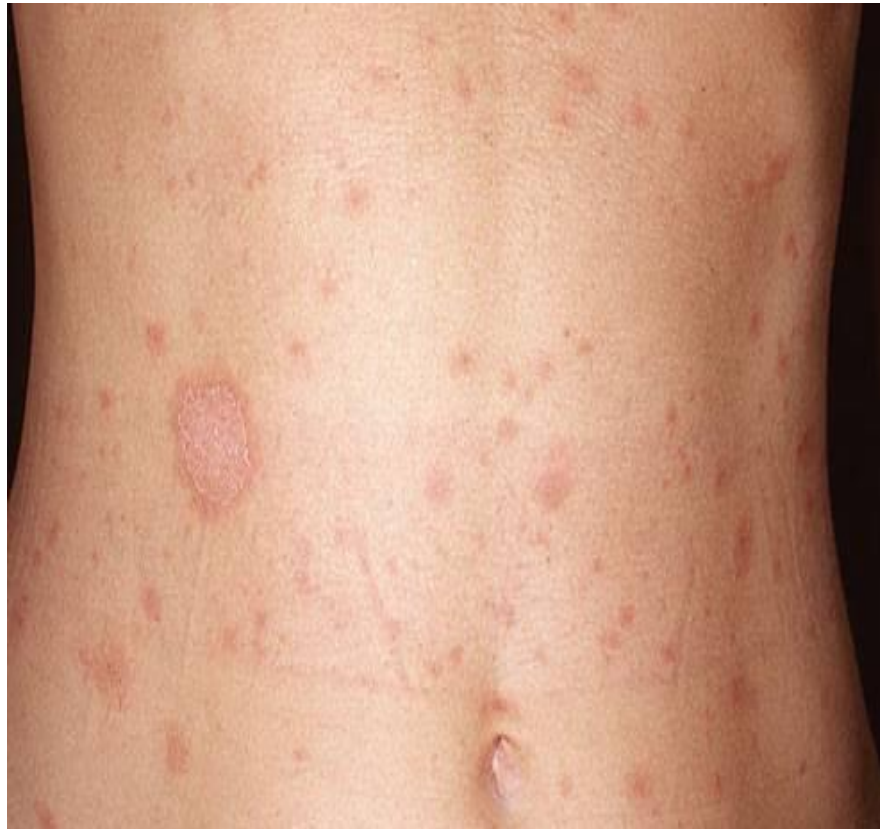Наиболее вероятно, что в основе **MIS-C** лежат антител-опосредованные иммунопатологические реакции. Вариант «отсроченного» **ЦИТОКИНОВОГО ШТОРМА!**



# Клинические проявления MIS-C у детей :



# Розовый лишай



# Рожа

**ВАЖНО !**

**Интоксикационный  
синдром**

**Гемограмма**

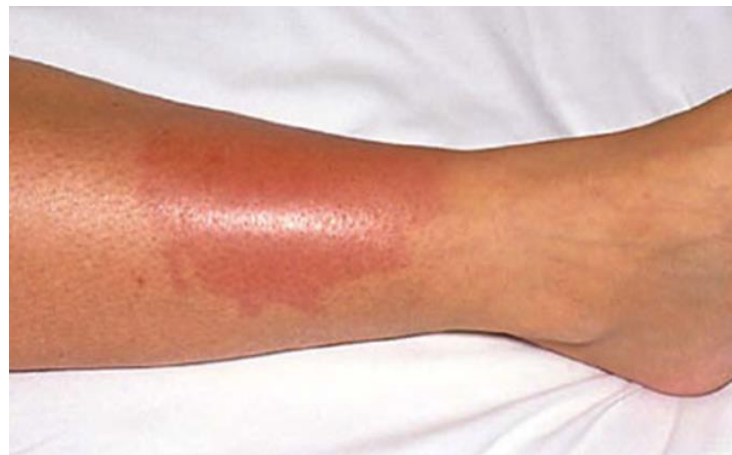**Кожные проявления**

# Провоцирующие факторы:

- Травмы кожи
- Операционные раны
- Укусы насекомых

# Особенности кожных проявлений:

- Яркая гиперемия
- Отечность
- Четкие границы пораженного участка
- Горячая на ощупь
- Болезненность
- Блестящая
- Напоминает апельсиновую корку



# Уртикарная сыпь

## *Инфекционные болезни:*

- Лептоспироз
- Энтеровирусная инфекция
- Полиморфная экссудативная эритема
- Вирусный гепатит
- Аскаридоз
- Токсокароз
- Описторхоз
- Эхинококкоз

## *Неинфекционные болезни:*

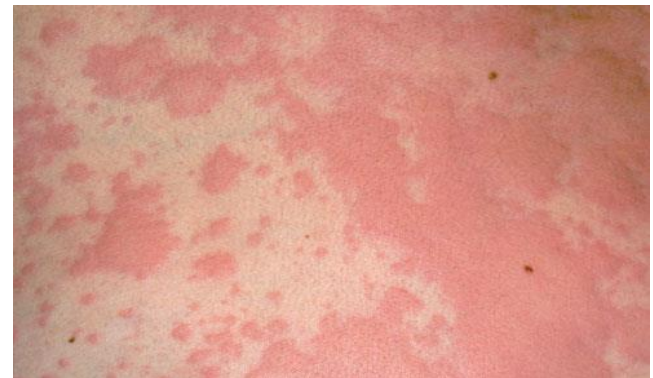Пищевая крапивница

Медикаментозная крапивница

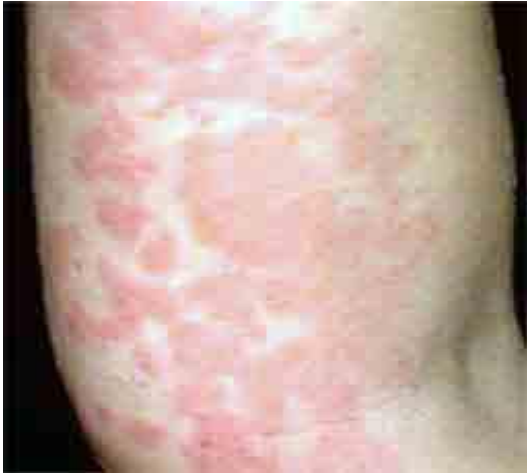Солнечная крапивница

Контактная крапивница

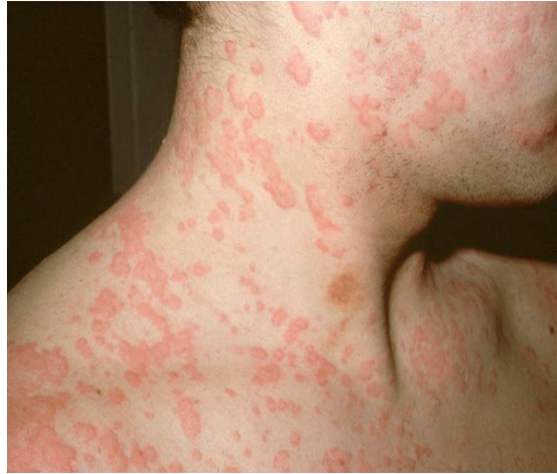Сывороточная болезнь



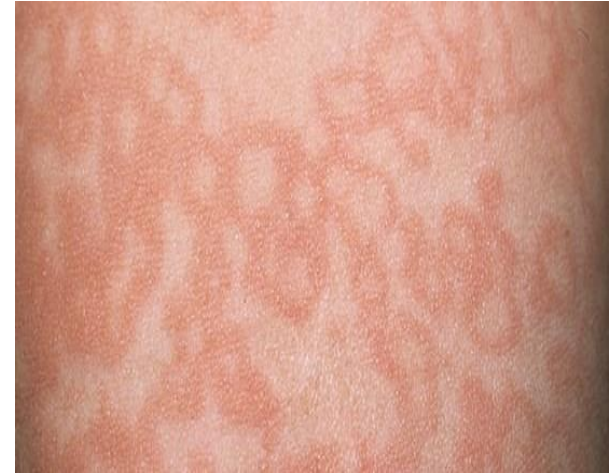# Уртикарная сыпь



Крапивница  
(лептоспироз)



корь



Инфекционный  
моноклеоз



# Везикулезная сыпь

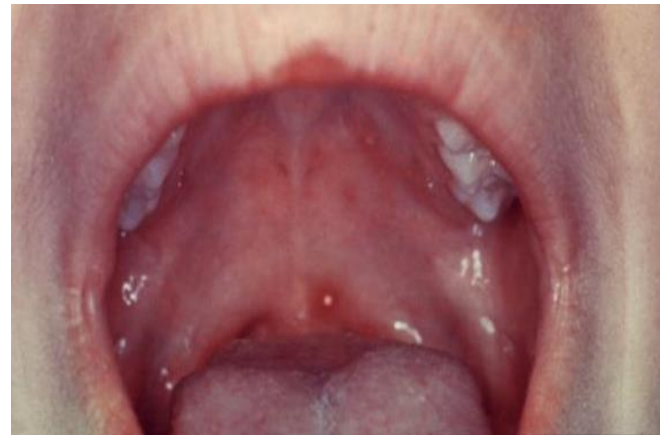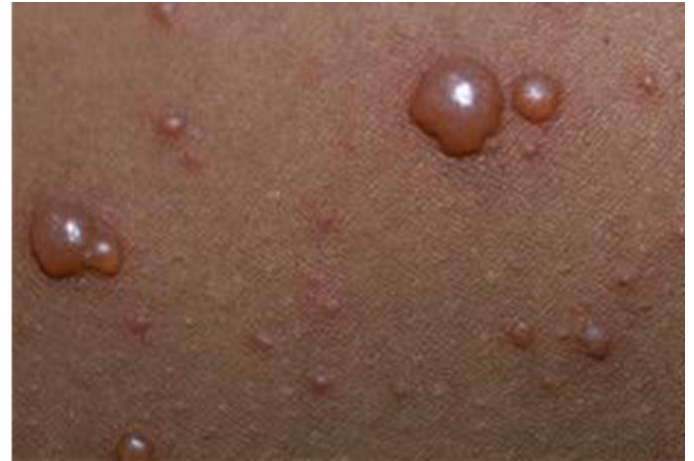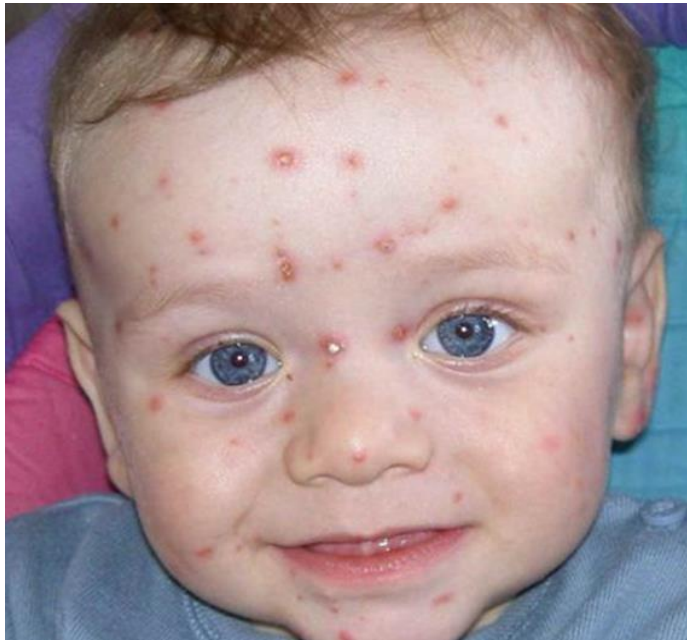## Инфекционная:

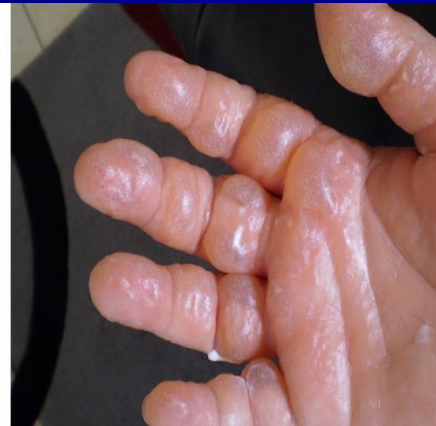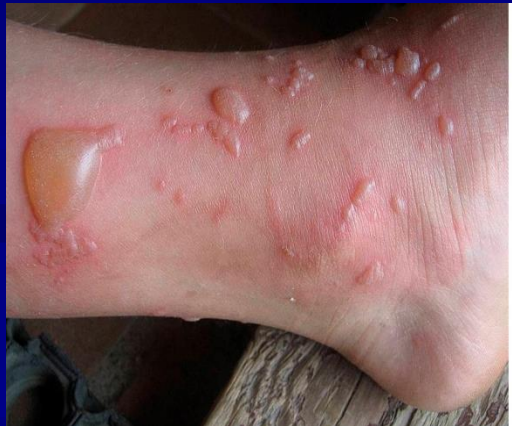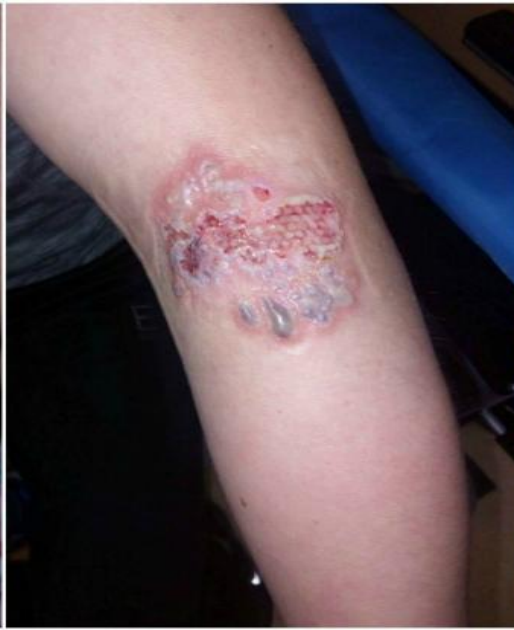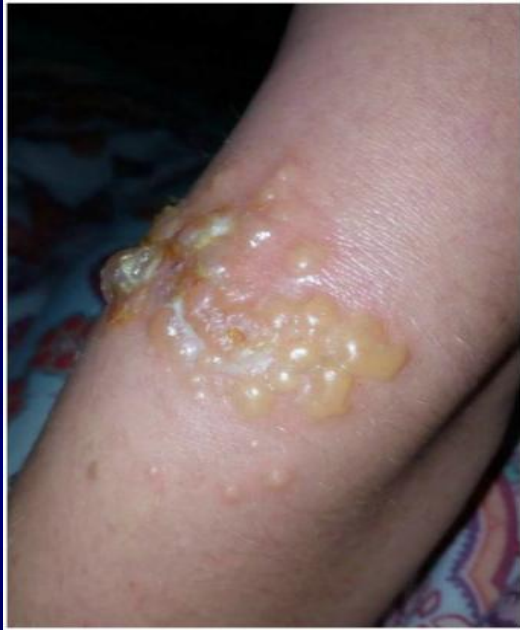- ветряная оспа
- herpes zoster
- Herpes simplex (1,2),
- паравакцина,
- везикулезный риккетсиоз

## Неинфекционная:

аллергические состояния,  
экзема, синдром Лайела,  
синдром Стивенса-Джонсона

# Ветряная оспа





# Геморрагическая сыпь

## **Инфекционная:**

- менингококковая инфекция
- грипп
- вирусные гепатиты
- сыпной тиф, болезнь Брилла,
- геморрагические лихорадки
- лептоспироз

## Неинфекционная пурпура:

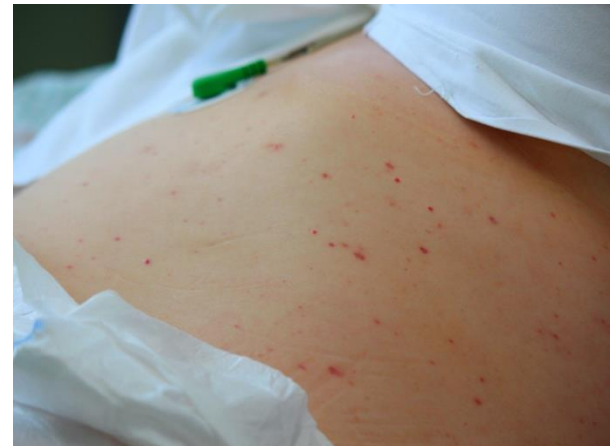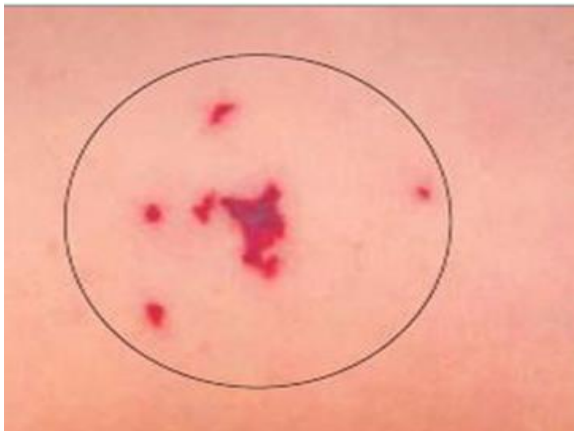- Механическая пурпура
- Прогрессирующая пигментная пурпура (дерматоз)
- Аномалии числа и функций тромбоцитов
- Лекарственный васкулит
- Цинга
- Гиперкортицизм, прием глюкокортикостероидов (снижение продукции коллагена)
- Наследственные заболевания соединительной ткани (различные формы синдрома Элерса-Данло)
- Амилоидоз (частая локализация-вокруг глаз)
- Микротромбозы (жировая эмболия, ДВС, миелобластемия, эмболия холестерином)
- Синдром сдавления
- Психогенная пурпура



# Менингококковая инфекция

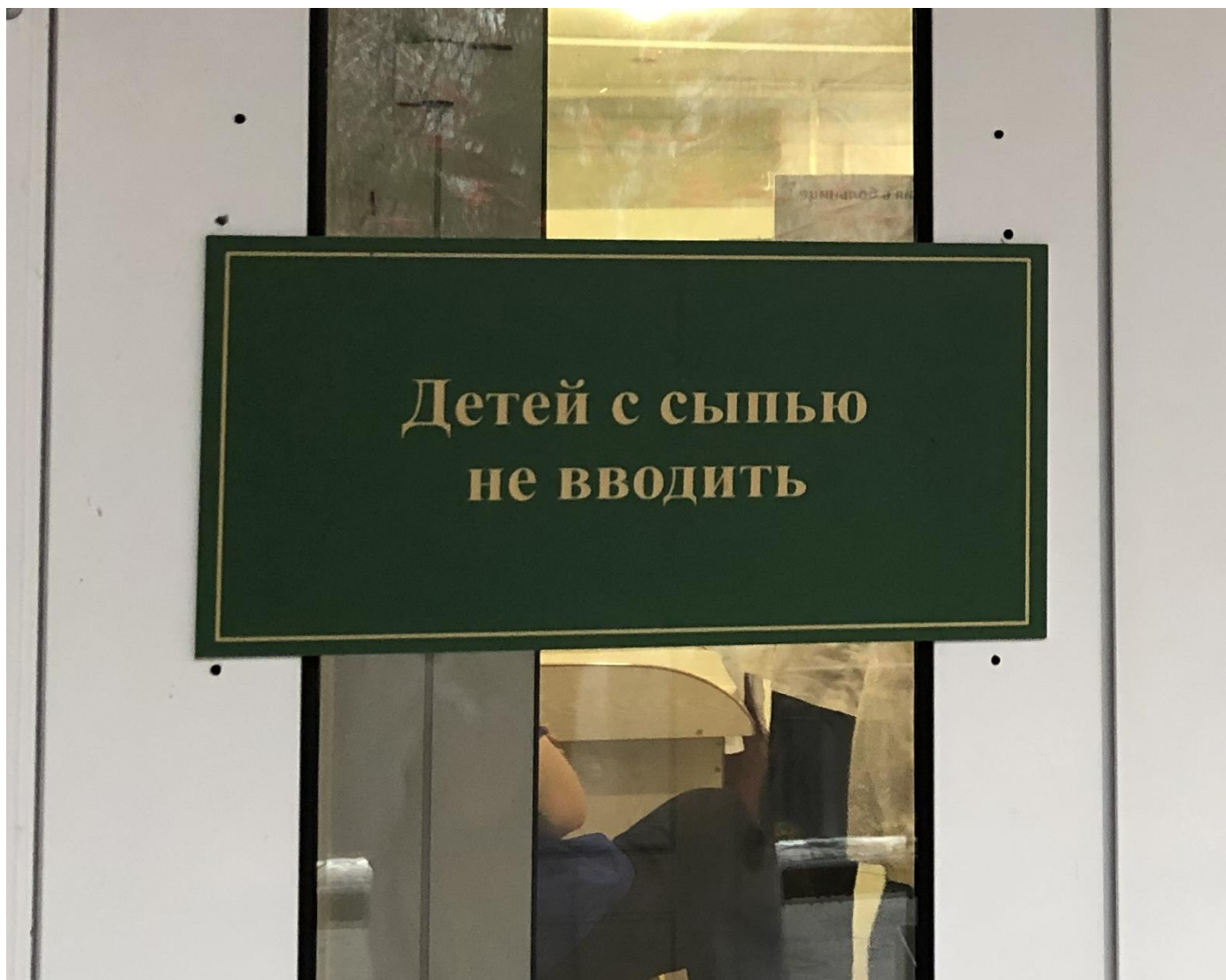## Основные диагностические признаки:

- Сверхострое начало
- Нейротоксикоз
- Отсутствие убедительных катаральных проявлений
- Геморрагическая сыпь





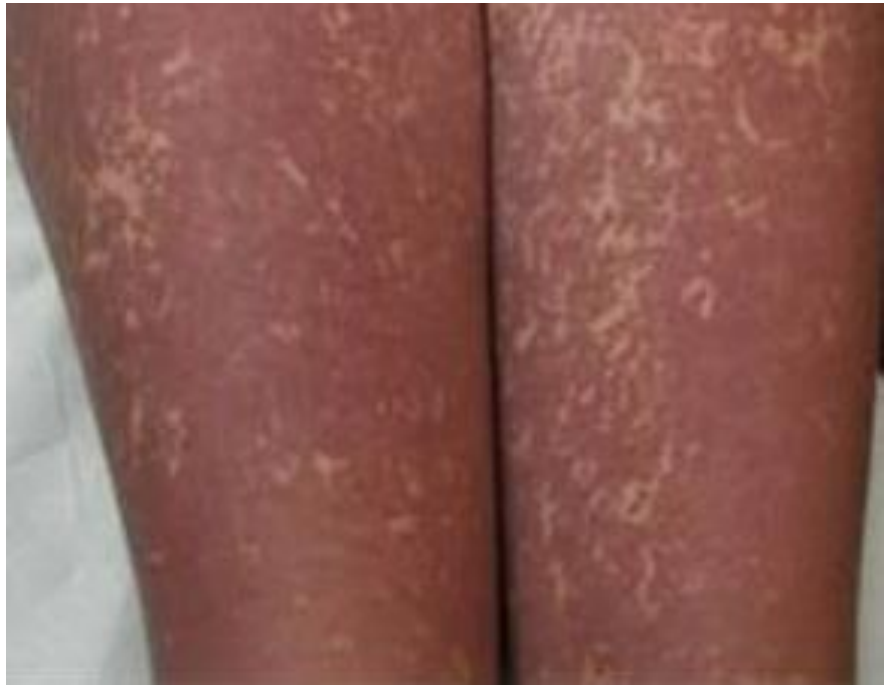# Правила ухода за больными с КОЖНЫМ синдромом

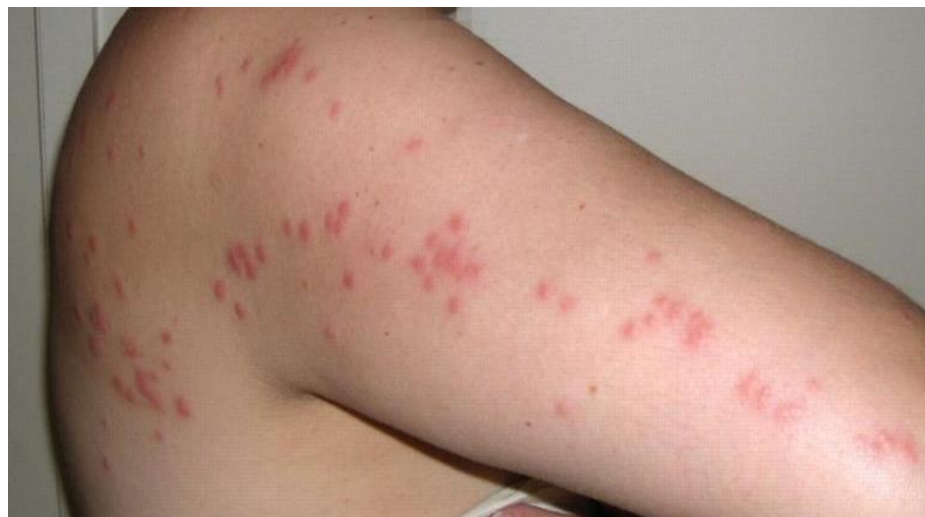


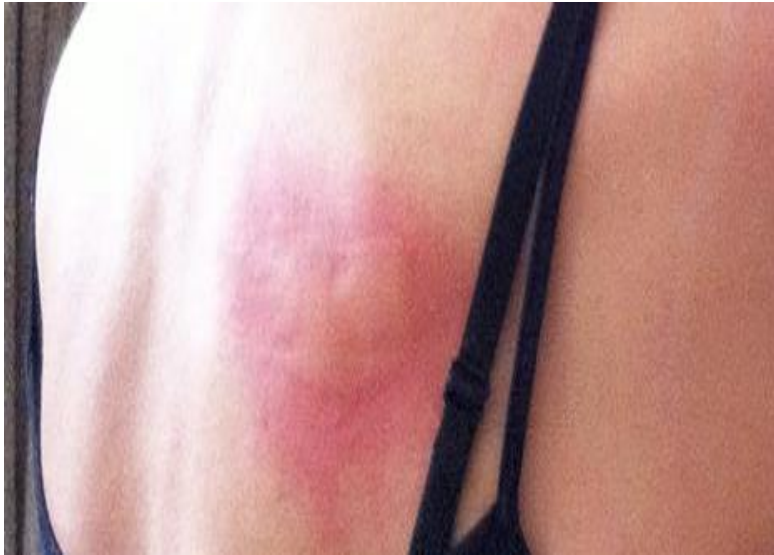
# Правила ухода за больными с кожным синдромом

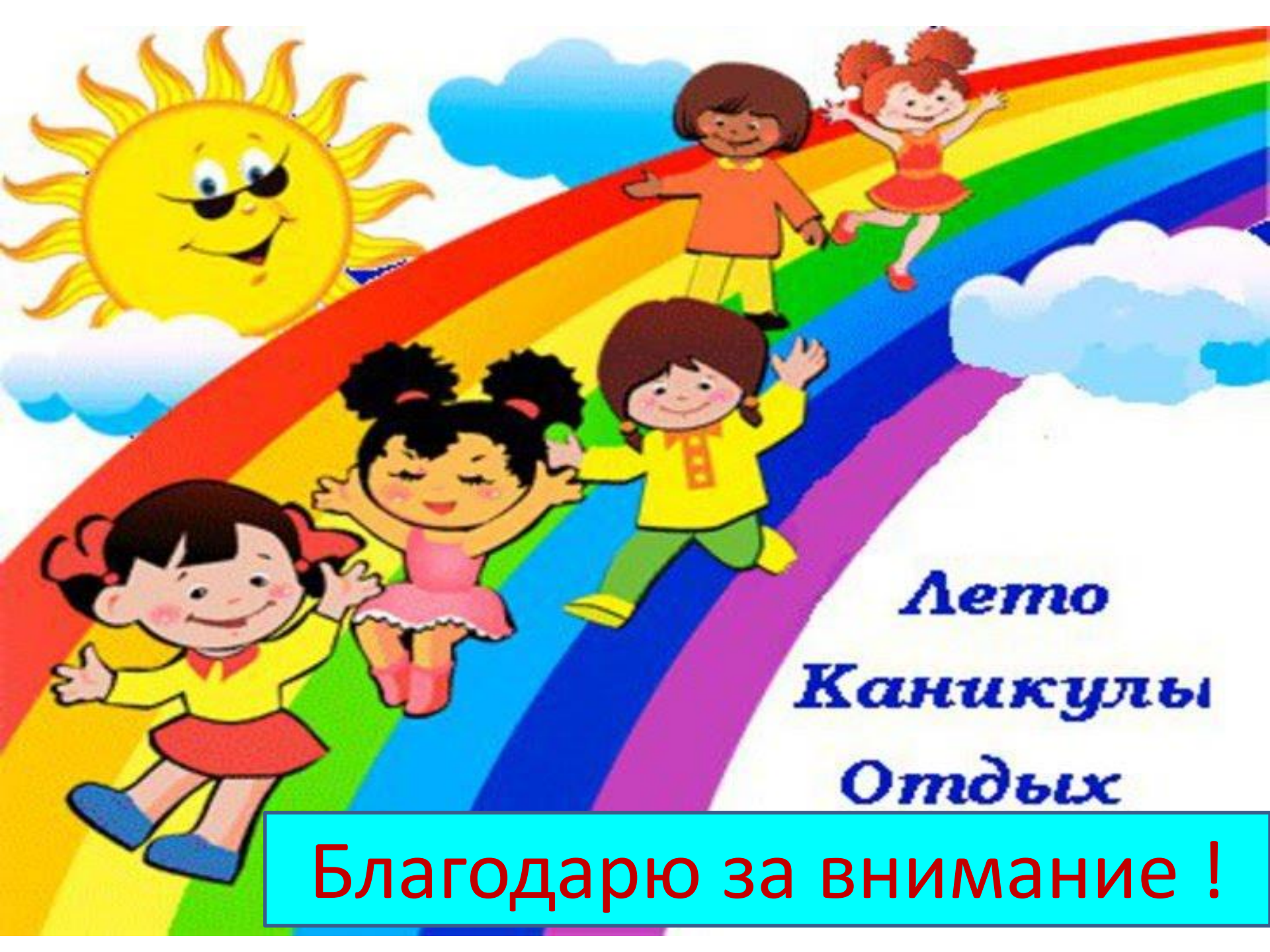- Соблюдение диеты
- Смена нательного и постельного белья.
- Гигиенические процедуры
- Изоляция больного
- Профилактика бактериальных осложнений
- Местная обработка элементов в зависимости от диагноза











**Лето  
Каникулы  
Отдых**

**Благодарю за внимание !**